APARATO RESPIRATORIO

Boletín ANATOMIA HUMANA

VOL. 1, EDICIÓN 1

2021

Principales titulares de este boletín

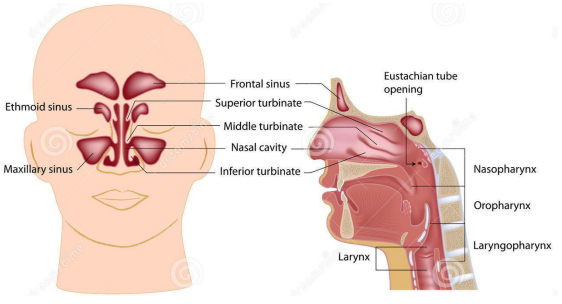

Nariz : se localiza en el tercio medio y anterior del rostro.
Partes: puente, narinas, tabique, punta o lóbulo de la nariz, columneta, vestíbulo y fosas de la nariz.
Constitución anatómica: ósea, cartilaginosa y muscula.
Funciones : respiratoria y olfatoria.
Inervacion:
-general: V
-muscular: VII
-especial: olfatorio
Irrigación: A. esfeno palatina, y A. facial.

Fosas nasales:

Inervacion:
-general: V
-muscular: VII
-especial: olfatoria
Irrigación: A. esfeno palatina, y A. etmoides
Drenaje facial: V. facial , V. etmoidal, plexo venoso

Laringe y faringe

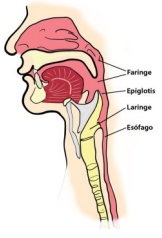

Laringe: se ubica en la parte media y anterior del cuello. Entre la 3 y 6 VC, Órgano impar, simétrico. Móvil que efectúa a la deglución. Con ligamentos y articulaciones con músculos extrínsecos y extrínsecos.

Cartílagos: AUTENOIDES, CORNICULADO,PILIFORME, TIROIDES, CRICOIDES Y EPIGLOTIS.

Inervación: N. vago, N. espinal, ganglio cervical inferior.

Irrigación: A. laríngea y tiroidea.

Faringe: se localiza de la 6 a 7 vc. Conduce el aire y alimento hacia el esófago, se conecta con la laringe por medio de la epiglotis. Se divide en: nasofaringe, orofaringe e hipofaringe. Constitución muscular. Muscular, fibrosa y mucosa.

Inervación: nervio vago

Irrigación: A. tiroidea superior en inferior, V. superior e inferior, V. tiroidea

Tráquea

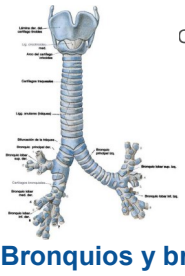

Flexible y elástica , con un diámetro de 1 a 2 cm, conducto fibrtocartilaginoso. Contiene de 15 a 20 anillos.

Porciones: cervical y torácica

Funciones: conduce el aire, calentamiento, de limpieza, y humificación.

Bronquios y bronquiolos , Pleuras

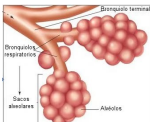

Se abre y se extiende durante la aspiración y se contrae durante la respiración, el bronquio derecho es mas corto.

Inervación: nervio vago , ganglios simpáticos torácicos

Irrigación: A. branquiales y venas branquiales

La pleuras revisten al pulmón , pleuras visceral reviste el pulmón, pleura pariental reviste las cavidades pulmonares. Función: oxigenar la sangre.

Porciones de la pleura pariental: crestal, mediastínica , cervical y diafragmática de la p.p

Inervación: nervio vago

Irrigación: nutrientes: A. branquiales y V. branquiales. Hematosis: A. y V. pulmonar

Pulmones

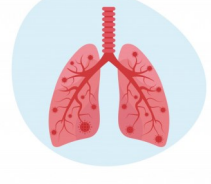

Los pulmones se localizan en el tórax, separados por la pared abdominal y la bóveda diafragmática, su función principal es oxigenar la sangre.

Inervación: nervio vago

Irrigación: nutrientes: A. branquiales y V. branquiales. Hematosis: A. y V. pulmonar

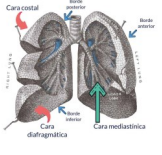

Quiroz. F. . (2013). Tomo I. En Anatomía Humana (7-62). México : Porrúa .

Tortora Gerard J. & Derrickson. Bryan. (2018). Principios de Anatomía y Fisiología . España : Panamericana .